УДК 616.711.6-007.55-089.163:616-089.168.1-071(048.8) *DOI: 10.26211/2658-4522-2026-8-2-140-149*

КОМПЛЕКСНЫЙ ПОДХОД ПРИ ХИРУРГИЧЕСКОМ ЛЕЧЕНИИ ПАЦИЕНТОВ С ДЕГЕНЕРАТИВНЫМ СКОЛИОЗОМ ПОЯСНИЧНОГО ОТДЕЛА ПОЗВОНОЧНИКА (КЛИНИЧЕСКИЙ СЛУЧАЙ)

Зуева Я.В., Прудникова О.Г., Евсюков А.В., Волынский А.Л., Насыров М.З.

Национальный медицинский исследовательский центр травматологии и ортопедии имени академика Г.А. Илизарова, ул. М. Ульяновой, д. 6, г. Курган, 6640021, Российская Федерация

Резюме

Введение. В настоящее время активно обсуждается вопрос о реабилитации пациентов при оперативных вмешательствах на позвоночнике. Дискутабельными являются вопросы преабилитации и ранней функциональной реабилитации после операции.

Цель. На клиническом примере пациентки с дегенеративным сколиозом поясничного отдела позвоночника показать возможности периоперационной реабилитации, основанной на выявленных функциональных изменениях паравертебральных мышц и факторах риска с учетом данных литературы.

Материалы и методы. В данном исследовании были оценены и проанализированы результаты применения индивидуального комплекса предоперационной подготовки и мероприятия второго этапа медицинской реабилитации у пациентки с дегенеративным сколиозом поясничного отдела позвоночника, которой было выполнено многоэтапное оперативное лечение.

Для оценки результатов использовали специализированные шкалы-опросники: визуально-аналоговую шкалу боли (ВАШ), опросник Освестри (ODI); опросник качества жизни EQ-5D, индекса Бартела и двигательные тесты: тест на вставание со стула (Chair Rising) и тест «Встань и иди» TUG (Timed Up and Go).

Результаты. Контрольный осмотр пациентки через 6 месяцев после лечения подтвердил обоснованность выбранной тактики лечения.

Обсуждение. Патофизиологические и функциональные аспекты и направления пред- и послеоперационной реабилитации при оперативных вмешательствах на позвоночнике в настоящее время не определены.

Заключение. Реабилитация пациентов до и после оперативных вмешательств на позвоночнике определяет хороший функциональный и клинический результат лечения.

Ключевые слова: Дегенеративный сколиоз, преабилитация, сагиттальный баланс, поясничный отдел позвоночника, многоэтапное оперативное лечение, спондилодез, послеоперационная реабилитация.

Зуева Я.В., Прудникова О.Г., Евсюков А.В., Волынский А.Л., Насыров М.З. Комплексный подход при хирургическом лечении пациентки с дегенеративным сколиозом поясничного отдела позвоночника (клинический случай) //Физическая и реабилитационная медицина. – 2026. – Т.8. – № 2. – С. 140-149. DOI: 10.26211/2658-4522-2026-8-2-140-149.

Zueva YaV, Prudnikova OG, Evsyukov AV, Volynsky AL, Nasyrov MZ. Kompleksnyj podhod pri hirurgicheskom lechenii pacientki s degenerativnym skoliozom poyasnichnogo otdela pozvonochnika (klinicheskij sluchaj) [A comprehensive approach to the surgical treatment of a patient with degenerative lumbar scoliosis: a clinical case]. Fizicheskaya i reabilitacionnaya medicina [*Physical and Rehabilitation Medicine*]. 2026;8(2):140-149. DOI: 10.26211/2658-4522-2026-8-2-140-149. (In Russian).

Яна Владимировна Зуева / Yana V. Zueva; e-mail: black_boom@mail.ru

A COMPREHENSIVE APPROACH TO THE SURGICAL TREATMENT OF A PATIENT WITH DEGENERATIVE LUMBAR SCOLIOSIS: A CLINICAL CASE

Zueva YV, Prudnikova OG, Evsyukov AV, Volynsky AL, Nasyrov MZ

Ilizarov National Medical Research Center of Traumatology and Orthopedics, 6 M. Ulyanova Street, 6640021 Kurgan, Russian Federation

Abstract

Introduction. The issue of patient rehabilitation following spinal surgery is currently under active discussion. Controversial issues include prehabilitation and early functional rehabilitation after surgery.

Aim. Using a clinical example of a patient with degenerative lumbar scoliosis, to demonstrate the potential of perioperative rehabilitation based on identified functional changes in the paravertebral muscles and risk factors, taking into account literature data.

Materials and Methods. This study assessed and analyzed the results of an individualized preoperative preparation program and second-stage medical rehabilitation measures in a patient with degenerative lumbar scoliosis who underwent multi-stage surgical treatment.

Specialized questionnaires were used to evaluate the results: the visual analog scale (VAS) and the Oswestry Disability Inventory (ODI). The EQ-5D quality of life questionnaire, the Barthel Index, and motor tests (Chair Rising and Timed Up and Go, TUG) were used.

Results. A follow-up examination of the patient six months after treatment confirmed the validity of the chosen treatment strategy.

Discussion. The pathophysiological and functional aspects and directions of pre- and postoperative rehabilitation after spinal surgery have not yet been defined.

Conclusion. Rehabilitation of patients before and after spinal surgery determines good functional and clinical outcomes.

Keywords: degenerative scoliosis, prehabilitation, sagittal balance, lumbar spine, multi-stage surgical treatment, spondylodesis, postoperative rehabilitation.

Conflict of interest. The authors declare that there is no conflict of interest.

Ethical review of the publication is not required.

Source of funding. There is no source of funding.

Received: 14.01.2026
Accepted for Publication: 15.06.2026

Введение / Introduction

Дегенеративные заболевания позвоночника являются одной из ведущих причин боли и функциональных ограничений у взрослого населения. Исходом дегенеративных изменений поясничного отдела позвоночника в ряде случаев является дегенеративный сколиоз. Средний возраст больных с дегенеративным сколиозом в 33-38% случаях меньше 60 лет и составляет в среднем 41 год. Дегенеративный сколиоз поясничного отдела позвоночника характеризуется локальной дугой искривления, наличием краевых костных разрастаний, ротацией и боковым смещением вершинного позвонка.

Фронтальное отклонение позвоночника влечет за собой изменения сагиттального контура и нарушение баланса туловища в целом. В дальнейшем формируются различного вида стенозы позвоночного канала с компрессией спинного мозга и спинномозговых корешков [1].

Одним из факторов прогрессирования дегенеративных деформаций являются «дегенеративные миопатии». В настоящее время не вызывает сомнений тот факт, что сагиттальный баланс туловища определяется сбалансированным состоянием передних и задних мышц туловища [2]. Морфологические изменения мышц при этом проявляются жировой дегенерацией, которая коррелирует с индексом массы тела, возрастом и дегенеративными изменениями позвоночника [3]. Состояние мышц определяет и исходы оперативных вмешательств на позвоночнике. Также исследования подтверждают усиление атрофии параспинальных мышц у пациентов с хроническими болями в спине [4].

Хирургическое лечение пациентов направлено на коррекцию фронтального и сагиттального баланса, формирование спондилодеза и выполнение декомпрессии невральных структур и зачастую включает инструментальную фиксацию позвоночника с вариантами межтелового спондилолеза.

Одним из факторов, определяющих эффективность оперативных вмешательств, является реабилитация пациентов. В настоящее время изменяется как общий подход: выделение преабилитации, направленной на подготовку пациентов к оперативным вмешательствам, так и частные вопросы реабилитации, направленные на раннее функциональное восстановление после операции [5]. Преабилитация (prehabilitation – восстановление, англ.,) это комплексная программа, направленная

на улучшение функционального, физического, психологического состояния пациента до планового хирургического вмешательства [6].

При этом необходимо выделение основных компонентов реабилитации, основанных на патофизиологических и функциональных изменениях мышц туловища при дегенеративных заболеваниях позвоночника.

Цель / Aim

Целью данного исследования является анализ клинического случая при хирургическом лечении пациентки с дегенеративным сколиозом поясничного отдела позвоночника с применением мультидисциплинарного подхода, основанного на индивидуальном методе реабилитации. На клиническом примере мы показываем возможности периоперационной реабилитации, основанной на выявленных функциональных изменениях паравертебральных мышц и факторах риска с учетом данных литературы.

Материалы и методы / Materials and methods

1. Дизайн исследования

Клинический случай пациентки с диагнозом дегенеративный сколиоз поясничного отдела позвоночника, которой выполнено многоэтапное оперативное вмешательство с комплексом периоперационной реабилитации и учетом литературных данных.

2. Участник

Пациентка С., 64 лет, находилась на лечении в Центре Илизарова с диагнозом: дегенеративный сколиоз поясничного отдела позвоночника. Фронтальный и сагиттальный дисбаланс. Комбинированный стеноз позвоночного канала. Вертеброгенный болевой синдром. Нейрогенная перемежающая хромота.

При первичном обращении женщина предъявляла жалобы на боли в поясничном отделе позвоночника, иррадиирущие в копчик и по задней поверхности правого и левого бедра, слабость в нижних конечностях при ходьбе.

Из анамнеза: считает себя больной длительное время, два года назад по месту жительства выполнено декомпрессионное оперативное вмешательство на уровне L4-L5 позвонков (медицинские документы не предоставлены).

Сопутствующие заболевания: Аутоиммунный тиреоидит, гипотиреоз, медикаментозная субкомпенсация. Ожирение II степени (ИМТ 36,4 кг/м2). Варикозная болезнь вен нижних конечностей. Лимфостаз нижних конечностей.

При осмотре отмечается ограничение объема движений в поясничном отделе позвоночника из-за болевого синдрома. Пациентка одномоментно может пройти в пределах 100м, вынуждена отдыхать каждые 50м в связи с болевым синдром, на более длительные расстояния использует трость. В неврологическом статусе диагностирована нейрогенная перемежающая хромота.

При рентгенологическом исследовании диагностирован дегенеративный сколиоз поясничного отдела позвоночника с сагиттальным дисбалансом без патологической подвижности сегментов. При компьютерной и магнитно-резонансной томографии подтверждены дегенеративно-дистрофические изменения поясничного отдела позвоночника с деформацией позвоночника и признаками спондилоартроза.

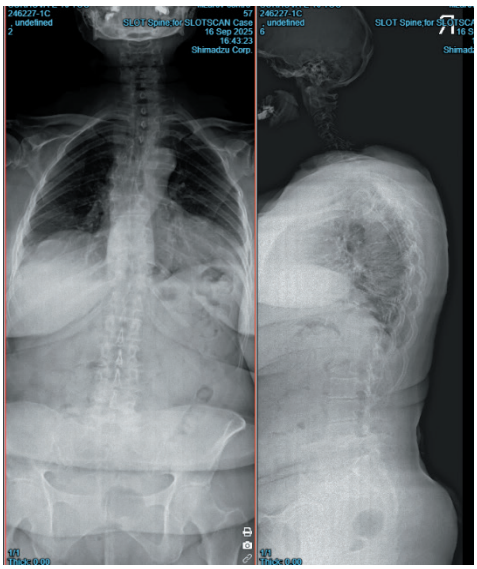

Рисунок 1. Пациентка С., 1963 года рождения. Телеметрия позвоночника стоя до лечения в прямой и боковой проекциях.

Figure 1. Patient S., born in 1963. Spinal telemetry in a standing position before treatment in the AP and lateral projections.

Проведенный компьютерный 3D-видеоанализ походки с электромионейрографией (ЭНМГ) паравертебральных мышц с целью оценки состояния мышц спины и динамического баланса туловища выявил мышечно-тонический синдром с рефлекторно-болевой активацией мышц. Динамический сагиттальный баланс – в статике и при ходьбе выраженный наклон кпереди. Динамический фронтальный баланс: в статике наклон влево со значительным увеличением амплитуды колебания при ходьбе. Походка миопатическая (рис. 2).

Рисунок 2. Пациентка С. 1963 года рождения. 3-Д Видеоанализ походки с электромионейрографией паравертебральных мышц.

Figure 2. Patient S., born in 1963. 3-D video gait analysis with electromyoneurography of the paravertebral muscles.

3. Методы преабилитации

Диагностированные при ЭНМГ видеоанализа походки изменения мышц спины грудного и поясничного отдела позвоночника, факторы риска сопутствующих заболеваний и длительный болевой синдром определили программу предоперационной подготовки пациентки. В течение 4 недель до оперативного лечения пациентка выполняла индивидуальный комплекс лечебной физкультуры, прошла периоперационную подготовку и психологическую коррекцию (табл.1).

Таблица 1 / Table 1

Программа предоперационной подготовки / Preoperative preparation program

Цель процедур / Purpose of procedures	Метод / Method	Особенности / Peculiarities
укрепление мышц спины и нижних конечностей	консультация инструктора ЛФК, брошюра	амбулаторно инструктор-методист ЛФК, самостоятельно в домашних условиях
освоением навыков повседневной активности (присаживание, подъем с постели,смена позы в постели, одевание, отработка навыков ходьбы на ходунках, ходьба по различным поверхностям),	эрготерапевтические занятия	инструктор ЛФК, эрготерапевт в стационаре
оценка и коррекция психологического статуса	обучение приемам психологической саморегуляции, контроля боли, оценка мотивации к выздоровлению, определение тревоги и депрессии.	Клинический психолог в стационаре
коррекция соматического статуса	рекомендации по коррекции факторов риска	эндокринолог, терапевт

4. Хирургическое вмешательство

После подготовки пациентки выполнено многоэтапное оперативное лечение, результатом которого была коррекция деформации позвоночника, непрямая декомпрессия невральных структур и стабилизация поясничного отдела позвоночника (рис. 3а, б).

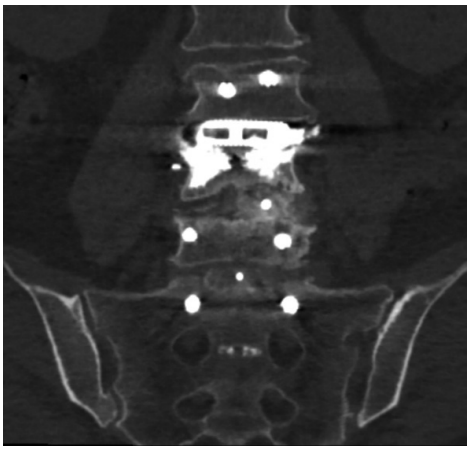

а

б

Рисунок 3. Спондилограммы пациентки С., 1963 года рождения, в прямой (а) и боковой (б) проекции после оперативного лечения.

Figure 3. Spondylograms of patient S., born in 1963, in direct (a) and lateral (b) projection after surgical treatment.

В период между этапными операциями пациентка была ограничена в передвижении, вертикализация после всех этапов лечения в раннем послеоперационном периоде проводилась с фиксацией поясничного отдела позвоночника полужестким корсетом с опорой на ходунки. Однако на каждом этапе осуществлялся комплекс ЛФК и освоение эрготерапевтических навыков с инструктором-методистом и эрготерапевтом.

5. Послеоперационная реабилитация

С учётом этапности оперативного лечения, функциональных ограничений, обусловленных ранним послеоперационным периодом, наличием факторов риска позднего послеоперационного периода, были определены показания для второго этапа реабилитации в отделении медицинской реабилитации НМИЦ ТО им. акад. Г.А. Илизарова (табл. 2).

Таблица 2 / Table 2

Программа послеоперационной реабилитации / Postoperative rehabilitation program

Цель процедур / Purpose of procedures	Метод / Method	Специалист, время / Specialist, time
увеличение силы мышц нижних конечностей, повышение тонуса мышц, уменьшение болевого синдрома	накожная электромиостимуляция паравертебральных мышц, четырехглавых мышц бедер с двух сторон	физиотерапевт, 20 минут
укрепления мышц нижних конечностей, тренировка баланса, обучение походке	ЛФК индивидуальное	инструктор-методист ЛФК, 60 минут 2 раза в день
отработка правильного стереотипа ходьбы и контролирования осевой нагрузки, обучение ходьбе по лестнице вверх и вниз, перешагивание через препятствие, улучшение самообслуживания в быту	эрготерапевтические занятия	эрготерапевт, 60 минут
улучшения тонуса нижних конечностей	массаж в щадяще-нагрузочном режиме	медицинский брат по массажу, 40 мин
увеличения толерантности к нагрузкам	общеразвивающая гимнастика	инструктор-методист ЛФК и самостоятельно 30 минут

6. Параметры оценки

Клинический осмотр с оценкой неврологического статуса, компьютерный 3D-видеоанализ походки с ЭНМГ паравертебральных мышц рентгенологические (телеметрия позвоночника стоя в прямой и боковой проекциях, функциональное рентгенологическое исследование поясничного отдела позвоночника: снимки в положении разгибания и сгибания в боковой проекции), функциональные (визуально-аналоговую шкалу боли (ВАШ), опросник Освестри Oswestry Disability Index (ODI); опросник качества жизни EQ-5D(European Quality of Life Questionnaire), индекса Бартела (Barthel Activities of Daily Living Index) и двигательные тестов: тест на вставание со стула (Chair Rising) и тест «Встань и иди» TUG (Timed Up and Go).

Результаты / Results

1. Клинические результаты

В соответствии с разработанным индивидуальным протоколом ведения пациента с возрастной дегенеративной деформацией позвоночника была проведена оценка клинико-функционального состояния. Оценка проводилась за 4 недели до лечения, после проведения преабилитации, через 2 недели после операции и через 6 месяцев после операции (табл.3).

Таблица 3 / Table 3

Оценка клинико-функционального состояния на этапах лечения / Assessment of clinical and functional state at the stages of treatment

Опросники, шкалы, тесты/ Questionnaires, scales, tests	4 недели до оперативного лечения / 4 weeks before surgery	до оперативного лечения / before surgery	2 недели после оперативного лечения / 2 weeks after surgery	6 мес после оперативного лечения / 6 months after surgery
Визуально-аналоговая шкала (балл) в спине / Visual analogue scale (score) in the back	8	6	4	2
Визуально-аналоговая шкала (балл) в нижних конечностях / Visual analogue scale (score) in the lower extremities	5	4	3	1
Опросник Освестри / Oswestry Disability Index (ODI, %	78	70	81	40
Опросник качества жизни EQ-5D, баллы / Quality of Life Questionnaire EQ-5D	12	12	10	7
Индекс Бартел / Barthel Activities of Daily Living Index	65	75	60	100
Встань и иди TUG, сек / Timed Up and Go	0,26	0,20	0,32	0.12
Тест на вставание со стула / Chair Rising, сек	0,28	0,24	0,36	0,16

После проведенного реабилитационного лечения (рис 4 а,б).

а



б

Рисунок 4. Пациентка С. 1963 года рождения. Ходьба по лестничному тренажеру (а), занятие по эрготерапии, посадка в автомобиль (б).

Figure 4. Patient S., born in 1963. Walking on a stair climber (a), occupational therapy session, getting into a car (b).

В отдаленном периоде наблюдения пациентка отмечает значительное уменьшение болевого синдрома в спине, увеличение силы мышц нижних конечностей и изменение баланса всего туловища.

2. Рентгенологические результаты

Рентгенологические исследования показали восстановление нормального фронтального и сагиттального баланса позвоночника.

По данным контрольного рентгенологического исследования состояние позвоночника и конструкции удовлетворительное.

3. Отдаленные послеоперационные результаты

Результат лечения по шкале MacNab I., 1971 [9] оценен как хороший.

Пациентка успешно восстановилась после операции, вернулась к обычным физическим нагрузкам и значительным улучшениям в качестве жизни. Она отмечала значительное улучшение в активности, с уменьшением болевого синдрома и восстановлением силы в нижних конечностях.

Обсуждение / Discussion

В настоящее время активно обсуждается вопрос о реабилитации пациентов при оперативных вмешательствах на позвоночнике. Выделяется преабилитация, направленная на подготовку пациентов к оперативным вмешательства и ранняя послеоперационная реабилитация для функционального восстановления после оперативных вмешательств [5].

Программы подготовки пациентов к оперативным вмешательствам на позвоночнике, как правило, направлены на контроль и коррекцию факторов риска послеоперационных осложнений (гипертензия, ожирение, гипергликемия, курение, состояние мышц). Кроме того, одним из основных факторов, определяющих исходы хирургического лечения, определяется состояние мышц туловища [8].

Клинические рекомендации «Дегенеративные заболевания позвоночника» (2025) определяют обучение пациентов двигательной активности, как основному методическому подходу к лечению и профилактики вертеброгенных синдромов.[9]

Вопросы преабилитации при этом не освещены. В послеоперационном периоде реабилитационные мероприятия проводятся с целью ранней двигательной активизации пациента, купирования болевого синдрома и стимуляции репаративных процессов. Рекомендуется применять различные виды ЛФК, выбор того или иного типа упражнений или их совместное применение, определяется особенностями болевого синдрома и функциональными нарушениями.

Метаболические изменения, возникающие в результате хирургических вмешательств, характеризуется изменениями в составе тела, потерей мышечной функции и силы, снижением вазомоторного контроля и гиперактивностью симпатической нервной системы. Учитывая, что эти изменения влияют на послеоперационное восстановление и долгосрочные результаты, попытки свести их к минимуму стали первостепенной задачей для реабилитологов [10].

Преабилитация определяется как методы, направленные на повышение функциональных возможностей пациентов перед операцией, что может положительно сказаться на результатах хирургического вмешательства. Программы преабилитации, включающие физические упражнения, значительно снижают уровень боли и улучшают показатели функциональной силы у пациентов, которым предстоит плановая операция на позвоночнике [1].

Программы преабилитации включают методы физической активности: специальные упражнения для улучшения мобилизации, упражнения для контроля движений и поведенческий подход к снижению уровня страха и повышению уровня активности: когнитивно-поведенческая терапия [12]. Авторы приходят к выводу, что предоперационная подготовка приносит пользу пациентам, ожидающим операции на позвоночнике, в частности за счёт улучшения самочувствия, снижения уровня инвалидности и уменьшения боли как в краткосрочной, так и в долгосрочной перспективе. [13].

Однако, данные литературы по этой проблеме все- таки неоднозначны. Систематический обзор Oliveira J.P. с соавт. (2025) выявил нехватку высококачественных доказательств в поддержку преабилитационных вмешательств для пациентов, перенесших операцию на поясничном отделе позвоночника. Учитывая неопределенность результатов, полученных в ходе низкокачественных рандомизированных контролируемых исследований, авторы делают вывод, что в настоящее время невозможно дать рекомендации для клинической практики. [14]

Реабилитация после выполненных оперативных вмешательств рассматривается как возможность повысить эффективность лечения заболеваний позвоночника, прежде всего для раннего функционального восстановления пациентов. Однако патоморфологические аспекты и направления реабилитации остаются в значительной степени неясными [15]. Изучение состояния мышц туловища, влияние их на баланс и исходы лечения – являются основными при разработке программ реабилитации (мышцы после операции).

В нашем примере у пациентки имелись как факторы риска послеоперационных осложнений (ранее выполненное вмешательство, возраст, сопутствующие заболевания: ожирение, варикозная болезнь нижних конечностей, лимфостаз), так и диагностированные изменения мышц спины и нижних конечностей с нарушением статического и динамического баланса туловища. Кроме того,

пациентке планировалось многоэтапное оперативное лечение, что является физическим и психологическим испытанием. Предоперационная подготовка была направлена на улучшение функционального статуса, укрепление мышц и психологическую поддержку и включала комплекс физических упражнений, тренинги с инструктором ЛФК по активизации в послеоперационном периоде, коррекцию питания и консультацию психолога.

После выполненных трех этапов оперативного лечения пациентка была переведена в отделение медицинской реабилитации, где была разработана и продолжена программа функционального восстановления. Результатами 2 этапа медицинской реабилитации отмечены: уменьшение болевого синдрома, пациентка испытывала незначительные болевые ощущения в области операции, которые уменьшались в покое, увеличение толерантности к нагрузкам. Пациентка демонстрирует способность выполнять физические упражнения с возрастающей интенсивностью, увеличилось одномоментное прохождение расстояния, постепенно отказалась от высокоопорных ходунков с переходом на трость на расстояния в пределах 300-400м. В пределах жилого помещения женщина отказалась от дополнительных средств опоры, что свидетельствует о значительном улучшении ее мобильности и уверенности в передвижении, снижении риска падений вследствие увеличение мышечной силы мышц спины и нижних конечностей. Мотивационный настрой пациентки на выздоровление и возвращению к работе, является результатом работы психологической коррекции. Пациентка освоила эрготерапевтические навыки: посадка, высадка из автомобиля, чтобы минимизировать нагрузку на позвоночник и избежать патологической подвижности. Ходьба по лестнице, по различным поверхностям, используя правильную технику, темп, ширину шага.

Контрольный осмотр пациентки через 6 месяцев после лечения подтвердил обоснованность выбранной тактики лечения. Пациентка обрела большую независимость и уверенность в повседневных действиях. Отмечено купирование болевого синдрома, социально-бытовая интеграция, хороший функциональный и клинический результат и удовлетворенность пациентки результатом лечения.

Заключение / Conclusion

Реабилитация пациентов при оперативных вмешательствах на позвоночнике определяет хороший функциональный и клинический результат лечения.

Выявление факторов риска послеоперационных осложнений, а также диагностика изменений, определяющих исход оперативных вмешательств (состояние мышц, динамический баланс туловища, психологические факторы) определяют выбор методов преабилитации.

Преабилитация является эффективным инструментом подготовки пациентов с дегенеративно-дистрофическими заболеваниями поясничного отдела позвоночника перед хирургическим лечением. Комплекс упражнений для укрепления мышц спины и восстановления сагиттального баланса значительно улучшает клинические результаты и ускоряет восстановление после операции.

Необходима разработка комплексного подхода и многопрофильного протокола ведения при хирургическом лечении пациентов с дегенеративно-дистрофическими заболеваниями позвоночника.

Конфликт интересов. Авторы декларируют отсутствие конфликта интересов.

Этика публикации. Представленная статья ра нее не публиковалась

Источник финансирования. Исследование не имело спонсорской поддержки

Литература

1. Прудникова О. Г. Хирургия деформаций позвоночника у взрослых: актуальные проблемы и подходы к лечению (обзор литературы) // Гений ортопедии. — 2015. — № 4. — С. 94–102. DOI: 10.18019/1028-4427-2015-4-94-102.
2. Huang D, Wang Z, Dekhne M, Durbas A, et al. Balance or Strength? Reconsidering Muscle Metrics in Sagittal Malalignment in Adult Sagittal Deformity Patients. J Clin Med. 2025;14(10):3293. DOI: 10.3390/jcm14103293.
3. Ouchida J, Morita Y, Ito S, Segi N, et al. Impact of Paraspinal Muscle Degeneration on Surgical Outcomes and Radiographical Sagittal Alignment in Adult Spinal Deformity: A Multicenter Study. Neurospine. 2025;22(1):30-37. DOI: 10.14245/ns.2449174.587.
4. Seyedhoseinpoor T, Taghipour M, Dadgoo M, Sanjari MA, et al. Alteration of lumbar muscle morphology and composition in relation to low back pain: a systematic review and meta-analysis. Spine J. 2022;22(4):660-676. DOI: 10.1016/j.spinee.2021.10.018.
5. Bogaert L, Nachtergaele O, Thys T, Van Wambeke P, et al. Cost-Utility Analysis of a pre-, peri- and postoperative rehabilitation pathway versus usual care in patients undergoing lumbar fusion surgery. Brain Spine. 2025;5:104221. DOI: 10.1016/j.bas.2025.104221.
6. Lobo DN, Skořepa P, Gomez D, Greenhaff PL. Prehabilitation: high-quality evidence is still required. Br J Anaesth. 2023;130(1):9-14. DOI: 10.1016/j.bja.2022.09.016.
7. Применение шкал и анкет в обследовании пациентов с дегенеративным поражением поясничного отдела позвоночника: методические рекомендации / В.А. Бывальцев, Е.Г. Белых, Н.В. Алексеева, В.А. Сороковиков. – Иркутск: ФГБУ «НЦРВХ» СО РАМН, 2013. – 32 с.
8. Cho SM, Kim SH, Ha SK, Kim SD, et al. Paraspinal muscle changes after single-level posterior lumbar

fusion: volumetric analyses and literature review. BMC Musculoskelet Disord. 2020 Feb 5;21(1):73. DOI: 10.1186/s12891-020-3104-0. PMID: 32024500; PMCID: PMC7003350.
9. Дегенеративные заболевания позвоночника — 2025. Клинические рекомендации МЗ РФ. Доступен по: https://medpoint.pro/article/degenerativnie-zabolevaniya-pozvonochnika-1748. (дата обращения: 12.01.2026).
10. Marchand AA, Houle M, O'Shaughnessy J, Châtillon CÉ, et al. Effectiveness of an exercise-based prehabilitation program for patients awaiting surgery for lumbar spinal stenosis: a randomized clinical trial. Sci Rep. 2021;11(1):11080. DOI: 10.1038/s41598-021-90537-4.
11. Pritchard MW, Lewis SR, Robinson A, Gibson SV, et al. Effectiveness of the perioperative encounter in promoting regular exercise and physical activity: a systematic review and meta-analysis. EClinicalMedicine. 2023;57:101806. DOI: 10.1016/j.eclinm.2022.101806.
12. Hall AE, Nguyen NH, Cascavita CT, Shariati K, et al. The Impact of Psychological Prehabilitation on Surgical Outcomes: A Meta-analysis and Meta-regression. Ann Surg. 2025;281(6):928-941. DOI: 10.1097/SLA.0000000000006677.
13. Gränicher P, Reicherzer L, Wanivenhaus F, Farshad M, et al. Supervised prehabilitation in patients scheduled for spinal surgery - a scoping review. Eur Spine J. 2025;34(4):1366-1385. DOI: 10.1007/s00586-025-08710-6.
14. Oliveira JP, Casqueiro M, Andrade JP, Reizinho C. Does preoperative physical therapy/prehabilitation affect outcome or complications after surgery for lumbar disc herniation? A systematic review. Brain Spine. 2025;5:104386. DOI: 10.1016/j.bas.2025.104386.
15. Mohamed B, Ramachandran R, Rabai F, Price CC, et al. Frailty Assessment and Prehabilitation Before Complex Spine Surgery in Patients With Degenerative Spine Disease: A Narrative Review. J Neurosurg Anesthesiol. 2023;35(1):19-30. DOI: 10.1097/ANA.0000000000000874.

References

1. Prudnikova OG. Hirurgiya deformacij pozvonochnika u vzroslyh: aktual'nye problemy i podhody k lecheniyu (obzor literatury) [Surgery of spinal deformities in adults: current problems and approaches to treatment (literature review)]. Genij ortopedii [Genius of Orthopedics]. 2015;4:94-102. DOI: 10.18019/1028-4427-2015-4-94-102 (In Russian).
2. Huang D, Wang Z, Dekhne M, Durbas A, et al. Balance or Strength? Reconsidering Muscle Metrics in Sagittal Malalignment in Adult Sagittal Deformity Patients. J Clin Med. 2025;14(10):3293. DOI: 10.3390/jcm14103293.
3. Ouchida J, Morita Y, Ito S, Segi N, et al. Impact of Paraspinal Muscle Degeneration on Surgical Outcomes and Radiographical Sagittal Alignment in Adult Spinal Deformity: A Multicenter Study. Neurospine. 2025;22(1):30-37. DOI: 10.14245/ns.2449174.587.
4. Seyedhoseinpoor T, Taghipour M, Dadgoo M, Sanjari MA, et al. Alteration of lumbar muscle morphology and composition in relation to low back pain: a systematic review and meta-analysis. Spine J. 2022;22(4):660-676. DOI: 10.1016/j.spinee.2021.10.018.
5. Bogaert L, Nachtergaele O, Thys T, Van Wambeke P, et al. Cost-Utility Analysis of a pre-, peri- and postoperative rehabilitation pathway versus usual care in patients undergoing lumbar fusion surgery. Brain Spine. 2025;5:104221. DOI: 10.1016/j.bas.2025.104221.
6. Lobo DN, Skořepa P, Gomez D, Greenhaff PL. Prehabilitation: high-quality evidence is still required. Br J Anaesth. 2023;130(1):9-14. DOI: 10.1016/j.bja.2022.09.016.
7. Primenenie shkal i anket v obsledovanii pacientov s degenerativnym porazheniem poyasnichnogo otdela pozvonochnika: metodicheskie rekomendacii / V.A. Byval'cev, E.G. Belyh, N.V. Alekseeva, V.A. Sorokovikov [The use of scales and questionnaires in examining patients with degenerative lesions of the lumbar spine: methodological recommendations / VA Byval'tsev, EG Belykh, NV Alekseeva, VA Sorokovikov]. Irkutsk: FGBU \»NCRVH\» SO RAMN [Irkutsk: FGBU «NCRVH» SB RAMS], 2013. 32 p. (In Russian).
8. Cho SM, Kim SH, Ha SK, Kim SD, et al. Paraspinal muscle changes after single-level posterior lumbar fusion: volumetric analyses and literature review. BMC Musculoskelet Disord. 2020 Feb 5;21(1):73. DOI: 10.1186/s12891-020-3104-0. PMID: 32024500; PMCID: PMC7003350.
9. Degenerativnye zabolevaniya pozvonochnika — 2025. Klinicheskie rekomendatsii MZ RF [Degenerative spinal diseases – 2025. Clinical guidelines of the Ministry of Health of the Russian Federation]. Available at: https://medpoint.pro/article/degenerativnie-zabolevaniya-pozvonochnika-1748 (accessed 12.01.2026). (In Russian).
10. Marchand AA, Houle M, O'Shaughnessy J, Châtillon CÉ, et al. Effectiveness of an exercise-based prehabilitation program for patients awaiting surgery for lumbar spinal stenosis: a randomized clinical trial. Sci Rep. 2021;11(1):11080. DOI: 10.1038/s41598-021-90537-4.
11. Pritchard MW, Lewis SR, Robinson A, Gibson SV, et al. Effectiveness of the perioperative encounter in promoting regular exercise and physical activity: a systematic review and meta-analysis. EClinicalMedicine. 2023;57:101806. DOI: 10.1016/j.eclinm.2022.101806.
12. Hall AE, Nguyen NH, Cascavita CT, Shariati K, et al. The Impact of Psychological Prehabilitation on Surgical Outcomes: A Meta-analysis and Meta-regression. Ann Surg. 2025;281(6):928-941. DOI: 10.1097/SLA.0000000000006677.
13. Gränicher P, Reicherzer L, Wanivenhaus F, Farshad M, et al. Supervised prehabilitation in patients scheduled for spinal surgery - a scoping review. Eur Spine J. 2025;34(4):1366-1385. DOI: 10.1007/s00586-025-08710-6.
14. Oliveira JP, Casqueiro M, Andrade JP, Reizinho C. Does preoperative physical therapy/prehabilitation affect outcome or complications after surgery for lumbar disc herniation? A systematic review. Brain Spine. 2025;5:104386. DOI: 10.1016/j.bas.2025.104386.

15. Mohamed B, Ramachandran R, Rabai F, Price CC, et al. Frailty Assessment and Prehabilitation Before Complex Spine Surgery in Patients With Degenerative Spine Disease: A Narrative Review. J Neurosurg Anesthesiol. 2023;35(1):19-30. DOI: 10.1097/ANA.0000000000000874.

Поступила: 14.01.2026
Принята в печать: 15.06.2026

Авторы

Зуева Яна Владимировна – аспирант, врач травматолог-ортопед, врач физической и реабилитационной медицины, ФГБУ «НМИЦ ТО имени академика Г.А. Илизарова» Минздрава России, ул. М. Ульяновой, д. 6, Курган, 640014, Российская Федерация; e-mail: black_boom@mail.ru; https://orcid.org/0009-0008-0491-2070.

Прудникова Оксана Германовна – доктор медицинских наук, заведующий научной лаборатории клиники патологии позвоночника и редких заболеваний, заведующая травматолого-ортопедическим отделением №10 ФГБУ «НМИЦ ТО имени академика Г.А. Илизарова» Минздрава России, ул. М. Ульяновой, д. 6, Курган, 640014, Российская Федерация; e-mail: pog6070@gmail.com; https://orcid.org/0000-0003-1432-1377.

Евсюков Алексей Владимирович – кандидат медицинских наук, руководитель клиники патологии позвоночника и редких заболеваний ФГБУ «НМИЦ ТО имени академика Г.А. Илизарова» Минздрава России, ул. М. Ульяновой, д. 6, Курган, 640014, Российская Федерация; e-mail: alexevsukov@mail.ru; https://orcid.org/0000-0001-8583-0270.

Волынский Алексей Леонидович – врач-нейрохирург травматолого-ортопедического отделения №10 ФГБУ «НМИЦ ТО имени академика Г.А. Илизарова» Минздрава России, ул. М. Ульяновой, д. 6, Курган, 640014, Российская Федерация; e-mail: trorfan@mail.ru.

Насыров Масхут Зуфарович – кандидат медицинских наук, заведующий отделением медицинской реабилитации, врач травматолог-ортопед, врач физической и реабилитационной медицины, ФГБУ «НМИЦ ТО имени академика Г.А. Илизарова» Минздрава России, ул. М. Ульяновой, д. 6, Курган, 640014, Российская Федерация; e-mail: mashut-zn@yandex.ru.

Authors

Zueva Yana Vladimirovna – Postgraduate Student, Traumatologist-Orthopedist, Physician of Physical and Rehabilitation Medicine, Ilizarov National Medical Research Centre for Traumatology and Orthopedics of the Ministry of Health of the Russian Federation. 6 M. Ulyanovoy St., 640014 Kurgan, Russian Federation; e-mail: black_boom@mail.ru; https://orcid.org/0009-0008-0491-2070.

Prudnikova Oksana Germanovna – Grand PhD in Medical Sciences (Dr. Med. Sci.), Head of the Scientific Laboratory of the Clinic of Spine Pathology and Rare Diseases, Head of Traumatology and Orthopedics Department No. 10, Ilizarov National Medical Research Centre for Traumatology and Orthopedics of the Ministry of Health of the Russian Federation. 6 M. Ulyanovoy St., 640014 Kurgan, Russian Federation; e-mail: pog6070@gmail.com; https://orcid.org/0000-0003-1432-1377.

Evsyukov Alexey Vladimirovich – PhD in Medical Sciences (Cand. Med. Sci.), Head of the Clinic of Spine Pathology and Rare Diseases, Ilizarov National Medical Research Centre for Traumatology and Orthopedics of the Ministry of Health of the Russian Federation. 6 M. Ulyanovoy St., 640014 Kurgan, Russian Federation; e-mail: alexevsukov@mail.ru; https://orcid.org/0000-0001-8583-0270.

Volynsky Alexey Leonidovich – Neurosurgeon of Traumatology and Orthopedics Department No. 10, Ilizarov National Medical Research Centre for Traumatology and Orthopedics of the Ministry of Health of the Russian Federation. 6 M. Ulyanovoy St., 640014 Kurgan, Russian Federation; e-mail: trorfan@mail.ru.

Nasyrov Maskhut Zufarovich – PhD in Medical Sciences (Cand. Med. Sci.), Head of the Department of Medical Rehabilitation, Traumatologist-Orthopedist, Physician of Physical and Rehabilitation Medicine, Ilizarov National Medical Research Centre for Traumatology and Orthopedics of the Ministry of Health of the Russian Federation. 6 M. Ulyanovoy St., 640014 Kurgan, Russian Federation; e-mail: mashut-zn@yandex.ru.